2022年版

医師国家試験対策

パスポート問題集

2 循環器

MAC
Medical Academy Corporation

国試パスポート問題集 2022
「循環器」

contents

【総　論】

1. 構造と機能 ―― 1
2. 病態生理 ―― 20
3. 症候・診察 ―― 39
4. 検　査 ―― 49
5. 治療総論 ―― 60

【各　論】

1. 虚血性心疾患 ―― 73
   - 急性冠症候群総論 ―― 73
   - 冠攣縮性狭心症 ―― 80
   - 労作性狭心症 ―― 84
   - 心筋梗塞 ―― 94
   - 心筋梗塞の合併症 ―― 120
2. 弁膜症 ―― 133
   - 僧帽弁狭窄症 ―― 133
   - 僧帽弁閉鎖不全症 ―― 142
   - 僧帽弁逸脱症候群 ―― 151
   - 大動脈弁狭窄症 ―― 156
   - 大動脈弁閉鎖不全症 ―― 169
   - 大動脈弁輪拡張症 ―― 174
3. 不整脈 ―― 177
   - 洞不全症候群 ―― 178
   - 房室ブロック ―― 184
   - 心房細動 ―― 195
   - 心室性期外収縮 ―― 210
   - 発作性上室性頻拍症 ―― 212
   - WPW 症候群 ―― 215
   - 心室細動 ―― 224
   - QT 延長症候群 ―― 228
   - Brugada 症候群 ―― 235
   - ジギタリス中毒 ―― 239
4. 先天性心疾患 ―― 241
   - 動脈管開存症 ―― 248
   - 心房中隔欠損症 ―― 251
   - 心室中隔欠損症 ―― 259
   - 心内膜床欠損症 ―― 263
   - 肺動脈弁狭窄症 ―― 265
   - 肺動脈閉鎖症 ―― 268
   - 大動脈縮窄症 ―― 270
   - Fallot 四徴症 ―― 273
   - Eisenmenger 症候群 ―― 279
   - 三尖弁閉鎖症 ―― 282
5. 心膜・心筋疾患 ―― 289
   - 感染性心内膜炎 ―― 289
   - 左房粘液腫 ―― 296
   - 拡張型心筋症 ―― 302
   - 閉塞性肥大型心筋症 ―― 310
   - 心サルコイドーシス ―― 319
   - 急性心筋炎 ―― 325
   - 心アミロイドーシス ―― 335
   - 急性心膜炎 ―― 336
   - 心タンポナーデ ―― 342
   - 収縮性心膜炎 ―― 352
6. 血管疾患 ―― 356
   - 大動脈瘤 ―― 356
   - 大動脈解離 ―― 364
   - Marfan 症候群 ―― 379
   - 高血圧症 ―― 383
   - 起立性調節障害 ―― 393
   - 急性血栓塞栓症 ―― 395
   - 閉塞性動脈硬化症 ―― 396
   - 閉塞性血栓性血管炎（Buerger 病） ―― 403
   - 深部静脈血栓症 ―― 406
   - 下肢静脈瘤 ―― 409

ⓒ MAC 2022

国試パスポート問題集 2022

「循環器」

収録問題 index

1R 問題　それ以外

1R 問題はこのほか必修問題が対象になります。

115 回	114 回	113 回	112 回	111 回	110 回	109 回	108 回	107 回
A 27 350	A 14 313	A 34 182	A 12 127	A 9 296	A 1 406	A 5 71	A 12 364	A 31 154
A 32 198	A 31 217	A 39 315	A 28 326	A 13 367	A 10 234	A 16 37	A 42 118	A 32 292
A 34 395	A 45 251	A 52 147	A 45 362	A 15 70	A 16 244	A 17 168	A 57 150	A 33 340
A 40 109	A 50 323	A 61 96	A 59 201	A 40 373	A 20 158	A 31 203	B 29 75	A 58 385
A 48 270	A 69 294	B 48 160	A 67 370	A 42 400	B 29 8	A 32 191	B 31 10	B 46 59
A 51 390	B 36 210	B 49 160	C 7 14	A 58 123	B 43 98	A 34 399	B 38 34	D 32 319
A 58 207	C 6 376	C 41 272	C 13 63	B 3 34	D 1 261	B 10 16	D 25 298	E 9 2
A 64 66	C 70 376	C 60 102	D 8 243	B 18 17	D 10 389	B 32 7	D 40 386	E 34 61
A 69 237	C 71 376	C 61 102	D 9 142	D 21 218	D 12 94	B 48 145	D 60 19	E 58 179
C 32 61	D 10 242	C 62 102	D 19 206	E 5 1	D 19 47	C 14 383	E 17 54	E 59 179
C 50 26	D 26 328	D 8 388	D 50 88	E 48 56	D 23 91	D 7 197	E 36 75	E 60 179
C 72 115	D 34 379	D 9 366	D 53 105	E 59 375	D 28 125	D 17 76	E 69 56	G 12 5
C 73 115	D 40 214	D 25 30	D 65 212	E 63 99	D 40 164	D 33 321	F 19 265	G 56 68
C 74 115	D 41 353	D 34 232	D 68 360	E 64 99	D 54 190	D 54 257	G 55 387	I 6 47
D 4 335	D 72 337	D 42 391	F 28 51	E 65 99	E 30 42	F 19 273	H 31 407	I 7 302
D 9 187	F 4 289	D 51 107	F 40 188	F 10 196	E 34 234	G 9 50	H 32 407	I 8 388
D 35 333	F 32 57	E 46 397		G 10 72	F 7 184	G 57 69	I 7 38	I 54 275
D 67 120	F 37 204	E 47 397		G 58 35	I 30 325	I 8 383	I 8 276	I 55 81
F 17 18	F 44 393	F 15 65		G 63 239	I 43 300	I 9 132	I 20 185	I 56 296
F 40 344		F 30 222		G 64 239	I 50 303	I 10 365	I 21 142	I 76 226
F 47 209		F 48 371		G 65 239	I 80 32	I 35 246	I 35 288	
F 63 92		F 74 331		H 2 195		I 36 170	I 41 346	
F 64 92		F 75 331		H 25 159		I 50 348	I 46 286	
F 65 92		F 76 331		I 30 262		I 52 38	I 63 166	
F 66 110				I 61 343		I 53 173	I 76 113	
F 47 209				I 65 200		I 79 111		
				I 69 231				
				I 78 380				

106 回	105 回	104 回	103 回	102 回	101 回	100 回	99 回	98 回
A 1 23	A 28 151	A 12 336	A 6 169	A 60 248	A 18 186	A 21 299	A 21 172	D 18 254
A 37 87	B 14 21	A 23 369	A 7 197	B 38 49	B 32 55	A 23 153	A 22 301	D 19 277
B 13 6	B 41 311	A 25 143	A 20 235	D 7 78	B 72 46	D 6 358	B 17 40	D 21 130
B 18 49	D 12 276	A 27 228	A 59 283	D 9 392	B 96 392	D 43 28	D 36 9	D 22 307
B 32 157	D 24 84	B 31 157	B 11 62	D 10 406	B 108 64	D 44 28	D 43 4	D 23 401
D 18 352	D 39 268	D 25 289	B 21 22	D 21 266	B 111 77	E 17 40	D 80 45	G 34 13
D 33 317	D 40 291	D 26 253	B 22 63	D 27 338	F 24 246	E 27 60	E 23 263	G 75 48
D 57 83	E 44 347	D 27 356	C 14 39	G 47 394	F 25 287	E 31 74	E 24 282	G 113 77
D 59 305	F 26 259	E 22 396	C 25 36	G 50 280	F 26 133	F 3 243	E 28 342	H 25 250
E 3 71	F 27 259	E 29 60	D 53 410		F 27 245	F 17 357	F 28 273	I 41 312
G 15 25	G 23 76	E 56 138	D 57 135		G 21 140	F 25 80	G 21 85	
G 23 44	G 35 11	F 15 409	D 58 95		G 24 403	G 40 3	G 23 368	
G 35 58	G 39 384	G 3 5	E 15 41			G 67 241	H 11 225	
G 46 171	H 9 177	G 55 24	E 34 12			G 96 53	H 22 255	
G 58 39	H 18 52	I 2 94	G 24 21			H 14 396		
I 23 365	I 21 309	I 24 37	G 26 15			I 26 162		
I 50 178	I 49 215	I 27 20	G 35 224					
I 69 359		I 30 79	I 9 241					
I 70 43		I 46 90	I 11 405					
I 79 122		I 47 295	I 39 132					
			I 60 202					

97 回	96 回	95 回	93 回
A 21 355	B 40 54	A 73 134	B 23 279
B 21 73	B 48 70	A 112 287	F 8 220
B 43 247	D 18 193	B 26 310	
G 35 12	H 28 405	C 45 128	
H 24 176		G 16 227	
H 26 73		G 21 174	
H 28 382		I 9 196	
		I 10 189	
		I 12 156	

© MAC 2022

001 **111E5** □□□□□ 1R

冠動脈について**誤っている**のはどれか。

a　左回旋枝は側壁および後壁を灌流する。

b　右冠動脈は前室間溝に沿って走行する。

c　冠血流は収縮期よりも拡張期に多く流れる。

d　左右の冠動脈はそれぞれValsalva 洞から起始する。

e　左冠動脈は主幹部から左前下行枝と左回旋枝に分かれる。

【解法のポイント】

・冠動脈はValsalva 洞からそれぞれ右冠動脈と左冠動脈として起始する。冠動脈は右冠動脈（RCA）、左冠動脈主幹部（LMT）とその分枝の左前下行枝（LAD）・左回旋枝（LCX）があり、右冠動脈、左前下行枝、左回旋枝が主要な分枝である。

RCA：right coronary artery、LMT：left main trunk、LAD：left anterior descending branch、LCX：left circumflex

【選択肢考察】

○ a　左 Valsalva 洞から出た左冠動脈は左冠動脈主幹部（LMT）となり、左前下行枝と左回旋枝（LCX）に分かれ、それぞれ前壁中隔と（左）側壁を栄養する。左前下行枝は前室間溝を下行し、左回旋枝は左冠状溝を後方に走行する。

× b　前室間溝に沿って走行するのは左冠動脈の前下行枝である。右冠動脈は冠状溝に沿って走行し、心臓の後面にまわってから後下行枝は後室間溝を下行する。

○ c　冠血流は心筋が収縮するときよりも拡張したときに増加する。

○ d　左右の冠動脈は上行大動脈の起始部の膨らみであるValsalva 洞から起始する。

○ e　左冠動脈は主幹部から左前下行枝と左回旋枝に分かれる。

正解：b

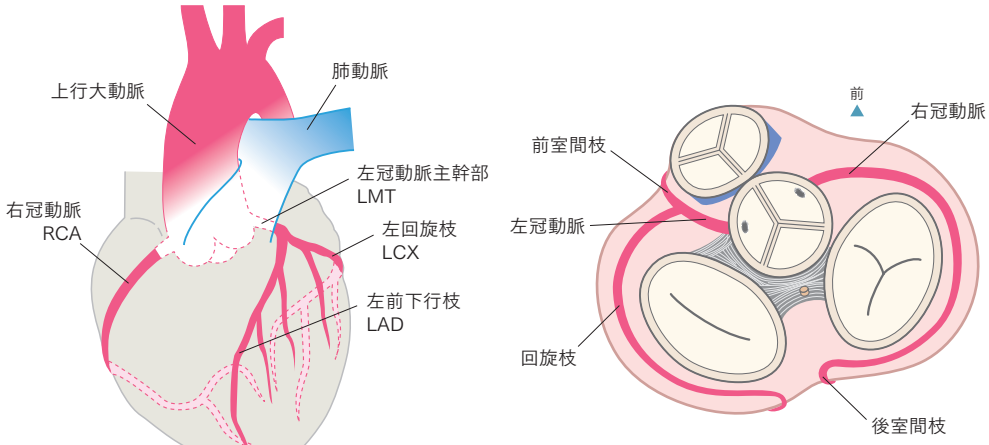

心房を取り除き、心室を上方から見たところ

（出典：iMedicine 1「循環器」p.13、14より）　©MediTunes

© MAC 2022
無断複製・転載禁止

136　95A73　□□□□□

僧帽弁狭窄症に**みられない**所見はどれか。

a　Ⅰ音の亢進
b　Ⅲ　音
c　僧帽弁開放音〈opening snap〉
d　拡張期ランブル
e　前収縮期雑音

【MORE INFO】

●僧帽弁狭窄症の聴診所見

・僧帽弁狭窄症（MS）では、聴診所見としては僧帽弁が狭窄しているため拡張期に左房から左室に血液が流れにくくなり、拡張期に狭い僧帽弁口を流れる血液が拡張期低調性遠雷様雑音として聴取される。
・弁の硬化・石灰化に従って、僧帽弁の開放時に僧帽弁開放音（opening snap；OS）を認める。
・さらに、拡張期の末期に心房収縮によって左房から左室に血液が流れるとき、拡張期末期に前収縮期雑音（presystolic murmur；PSM）を聴取することがある。しかし、PSMは心房細動を合併してくると消失する。

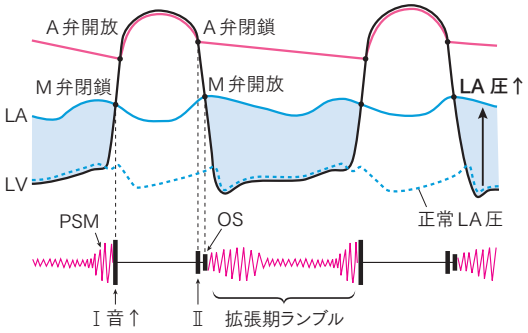

僧帽弁狭窄症の聴診所見
（出典：iMedicine 1「循環器」p.137より）　©MediTunes

【選択肢考察】

○ a　MSでは僧帽弁が硬くなるので、左室収縮時に僧帽弁が閉鎖するときに聴取されるⅠ音が亢進してくる。
× b　Ⅲ音は肺静脈から左房に還流した血液に加えて、僧帽弁閉鎖不全症（MR）などで収縮期に逆流した血液の両方が、左房から左室へ流入するときに左室壁に当たって生じる心音である。心不全やMRで認められるほか、若年健常者でも認められることがある。
○ c　opening snapはMSで僧帽弁が硬化したときに生じる音である。左室拡張期に僧帽弁が開放し、その開放しきったときに僧帽弁の運動エネルギーが音エネルギーに変化して生じる。
○ d　拡張期ランブルはMSの拡張期に左房から左室へ血液が流入する際、狭い僧帽弁口を通るときに生じる音である。
○ e　MSでは心房収縮に伴って漸増性の前収縮期雑音（PSM ⇒心房細動出現時には消失する）を聴取する。

正解：b

© MAC 2022

196　114B36　必修　□□□□□　1R

13 歳の男子。学校心臓検診で心電図異常を指摘され、父親に連れられて受診した。自覚症状はない。脈拍 76／分、不整。血圧 110／74 mmHg。心エコー検査所見に異常を認めない。心電図を示す。この心電図にみられる期外収縮は運動により消失した。Holter 心電図検査において期外収縮の連発を認めなかった。

患児および父親への説明として正しいのはどれか。

a　「不整脈の薬を飲みましょう」
b　「心臓カテーテル検査を行います」
c　「体育の実技は見学してください」
d　「心配はないので経過をみていきましょう」
e　「カテーテルアブレーションという治療を行います」

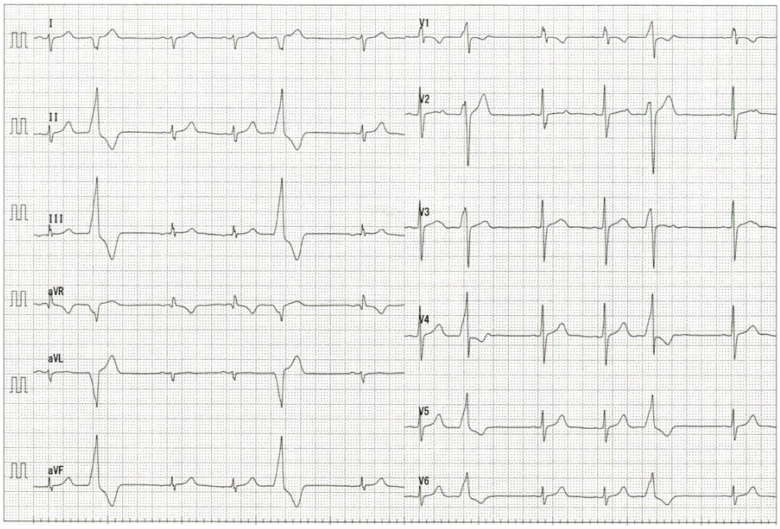

記録速度25mm/秒

【解法のポイント】

健診で発見された心室性期外収縮が、心室性頻拍症（VT）・心室細動（VF）などのリスクは低く、生理的範囲内の心室性期外収縮と判断し、その対応を求めるもの。

【症例検討・キーワード】

① 13 歳の男子が学校心臓検診で心電図異常を指摘された。
②動悸などの自覚症状はない。
③脈拍 76／分、不整〔⇒不整脈があると判断されるが、脈拍は正常範囲内である〕
④血圧 110／74 mmHg〔⇒正常範囲である〕

【画像診断】

・心エコー検査所見に異常を認めないので、心機能は正常と考えられる。
・心電図では、脈の不整が存在し、QRS 幅の広い期外収縮が2つずつ認められる。これは心室性期外収縮と判断できる。心拍数は正常範囲であり、また連発や多源性、R on T などの危険な期外収縮はない。
・さらに、この心電図にみられる「期外収縮」は「運動により消失」した。
・また、長時間連続記録される Holter 心電図検査においても、「期外収縮の連発」を認めなかった。

【診　断】

散発性の、生理的な心室性期外収縮。

ⓒ MAC 2022

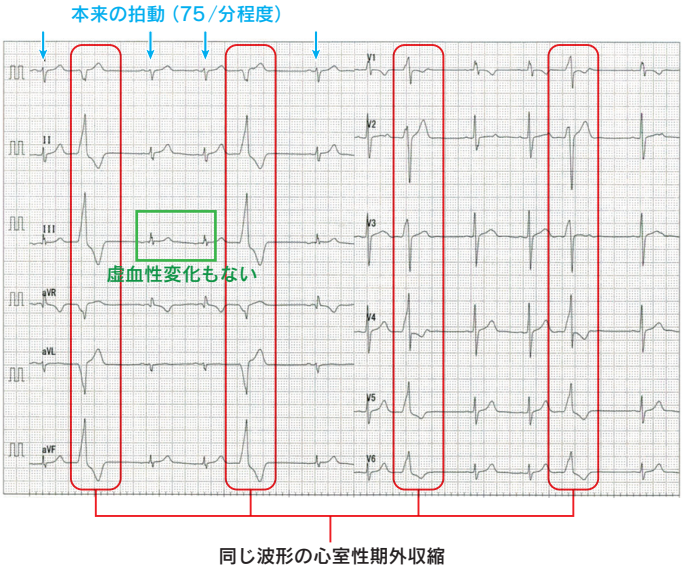

・心機能が正常で、虚血変化などもなく、連発や多源性、R on T などの危険な期外収縮はない。
・運動により増悪するのではなく、むしろ期外収縮が消失している。
・以上より、心室性頻拍症（VT）・心室細動（VF）などのリスクは低く、生理的範囲内の心室性期外収縮と判断される。
・健康人でも一日にかなりの数の、生理的範囲内の心室性期外収縮を認める。
・心室性期外収縮の Lown 分類：この患者は Grade Ⅰ と判断され、治療不要である。

【選択肢考察】

× a　Lown 分類の Grade Ⅰ の生理的範囲内の心室性期外収縮なので、「不整脈の薬を飲みましょう」というのは不適切。

× b　生理的範囲内の心室性期外収縮なので、「心臓カテーテル検査を行います」というのは不適切。

× c　生理的範囲内の心室性期外収縮で運動で増悪していないので、「体育の実技は見学してください」というのは不適切。

○ d　生理的範囲内の心室性期外収縮と判断されるので、心室性頻拍症（VT）・心室細動（VF）などのリスクは低く、「心配はないので経過をみていきましょう」という対応が適切。

× e　生理的範囲内の心室性期外収縮なので、「カテーテルアブレーションという治療を行います」というのは不適切。

正解：d

Lown 分類

Grade 0	なし	
Grade 1	散発性（30 回/時間以下）	
Grade 2	多発性（30 回/時間以上または 1 回/分以上）	
Grade 3	多形性	
Grade 4	連発性	a：2 連発
		b：3 連発以上
Grade 5	R on T 型	

© MAC 2022

001　106G29　□□□□□

肺の構造・機能について正しいのはどれか。

a　気管は第 3 胸椎の高さで左右に分岐する。

b　右主気管支は左主気管支よりも長い。

c　末梢の肺動脈は気管支と並走する。

d　呼吸細気管支が分岐して終末細気管支となる。

e　ガス交換は肺胞孔で行われる。

【選択肢考察】

× a　気管は第 4（～ 5）胸椎の高さで左右に分岐する。

× b　右主気管支は右上葉気管支を早く分岐するので、左主気管支よりも短い。

○ c　末梢の肺動脈は気管支と並走し、肺静脈は交差する。肺動脈と気管支は肺区域の中央を走行し、肺静脈は区域間を走行する。

× d　終末細気管支が分岐して呼吸細気管支となる。

× e　ガス交換は肺胞隔壁を介して肺毛細血管との間で行われる。肺胞孔は肺胞の連絡小孔（Kohn の小孔）であり、肺胞間の通気により小さい気管支の閉塞で無気肺になるのを防いでいるが、ガス交換を行っているわけではない。

正解：c

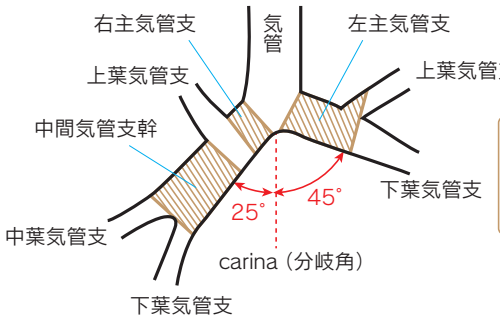

・左主気管支は右主気管支より長い。
・中間気管支幹は右のみに存在。
・右 B^6 は、右 B^4、B^5 とほぼ同じ高さで分岐する。

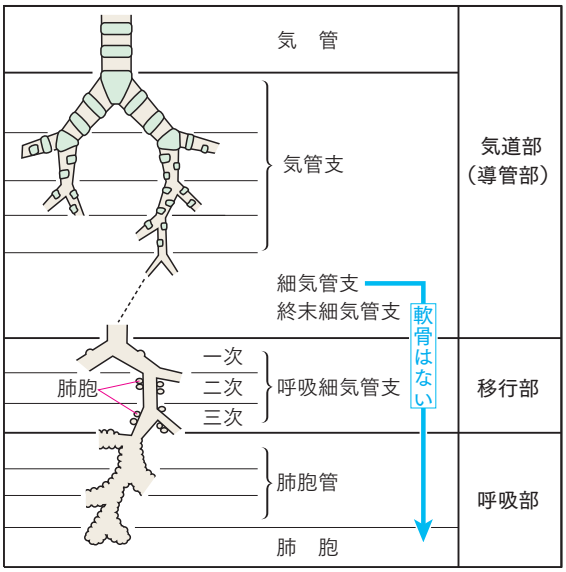

気管支の分岐

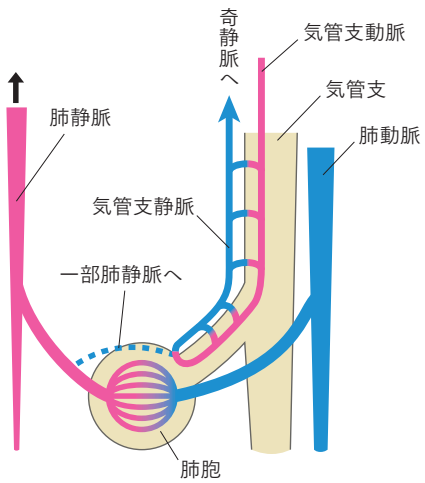

肺動静脈と気管支動静脈

© MAC 2022
無断複製・転載禁止

034　106B6　□□□□□

胸部 X 線写真 (A) と胸部単純 CT (B) を示す。胸部 X 線写真上の異常陰影と一致した病変が認められる胸部単純 CT はどれか。

a　①　　b　②　　c　③　　d　④　　e　⑤

(A)

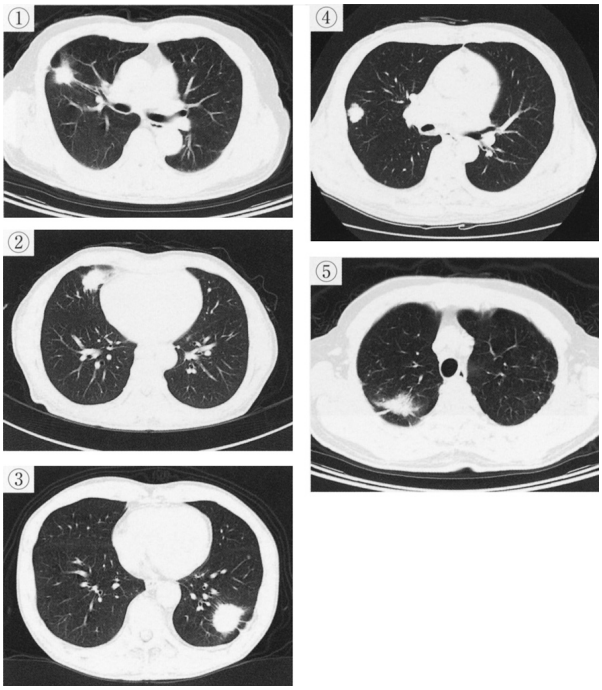

(B)

【画像診断】

右下肺野の心陰影右側に腫瘤性陰影を認める。

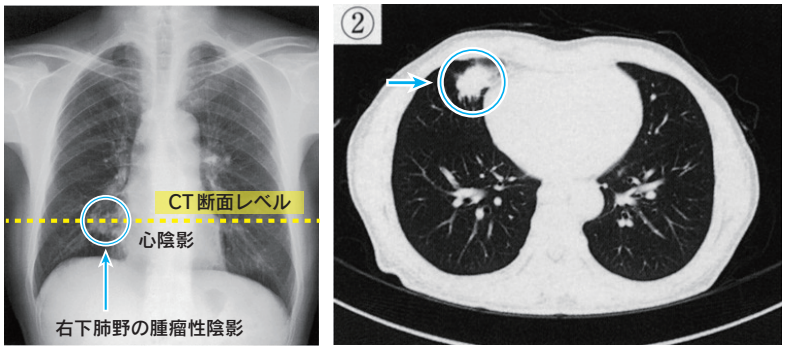

【選択肢考察】

× a　①は腫瘤性陰影が左肺野末梢の胸壁近傍に認められ、さらに、断面のレベルが気管分岐部下の第 5 胸椎であるので、提示された胸部 X 線とは異なる。

○ b　②は右下肺野の心陰影右側に腫瘤性陰影を認めることから、この胸部 X 線と合致する所見である。

× c　③は腫瘤性陰影が左肺野にあるので、提示された胸部 X 線とは異なる。

× d　④は腫瘤性陰影が左肺野末梢の胸壁近傍に認められるので、提示された胸部 X 線とは異なる。

× e　⑤は腫瘤性陰影が気管レベルの断面に存在しているので、提示された胸部 X 線とは異なる。

正解：b

ⓒ MAC 2022

164　104E53　□□□□□

36 歳の女性。2 日前から出現した呼吸困難と茶褐色の喀痰とを主訴に来院した。半年前から時々喘鳴を伴う呼吸困難と咳嗽とが発作性に出現し、自宅近くの診療所で気管支拡張薬と副腎皮質ステロイド吸入薬とを処方されていた。意識は清明。体温 37.0℃。脈拍 96／分、整。血圧 114／68 mmHg。全肺野に wheezes を聴取する。赤沈 30 mm／1 時間。血液所見：赤血球 390 万、Hb 11.2 g／dL、Ht 37 %、白血球 11,000（桿状核好中球 3 %、分葉核好中球 41 %、好酸球 28 %、好塩基球 1 %、単球 2 %、リンパ球 25 %）、血小板 32 万。血液生化学所見に異常を認めない。胸部 X 線写真（A）と経気管支肺生検組織の H - E 染色標本（B）を示す。

この病態に関与する免疫グロブリンはどれか。**2 つ選べ。**

a　IgA　　b　IgD　　c　IgE　　d　IgG　　e　IgM

（A）

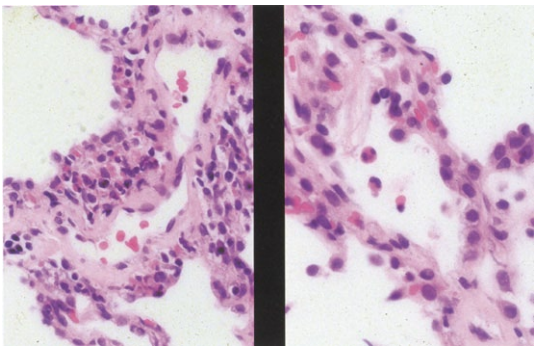
（B）

【症例検討・キーワード】

・半年前から喘鳴を伴う呼吸困難と咳嗽。気管支拡張薬とステロイド吸入薬を処方〔⇒気管支喘息？〕
・2 日前から呼吸困難と茶褐色の喀痰〔⇒喘息に新たな病変が加わった？ 粘液栓子〕
・全肺野に wheezes〔⇒気管支喘息が悪化？〕
・赤沈亢進〔⇒炎症あり。喘息だけではなさそう〕
・白血球 11,000（好酸球 28 %）〔⇒白血球増加。好酸球高値。Ⅰ型アレルギー関連呼吸器疾患？〕

【画像診断】

A：左上葉、下葉に浸潤影を認める。左上葉に気管支拡張像を認める。
B：肺胞の虚脱、肉芽腫形成、粘液栓子、好酸球の浸潤を認める。

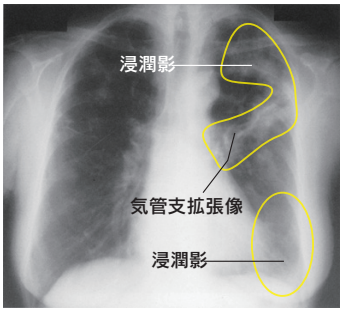

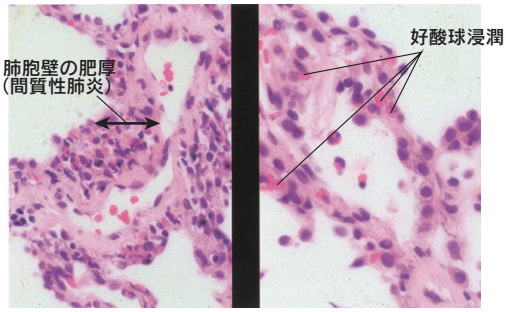

【診　断】

気管支喘息、粘液栓子、胸部 X 線の浸潤影と中枢性気管支拡張像、病理所見の好酸球浸潤と間質性肺炎より、アレルギー性気管支肺アスペルギルス症の疑いとなる。

真菌である *Aspergillus fumigatus* が原因で IgE 抗体が産生され喘息発作（Ⅰ型アレルギー）を引き起

© MAC 2022